本文引用格式：王龙胜.新型隐球菌脑膜脑炎的MRI诊断——2023年读片窗(5)[J].安徽医学,2023,44(5):620-621.**DOI:10.3969/j.issn.1000-0399.2023.05.030**

· 继续医学教育 ·

新型隐球菌脑膜脑炎的MRI诊断

——2023年读片窗(5)

王龙胜

[**关键词**]脑,脑膜;炎症,隐球菌;影像诊断;磁共振成像
doi:10. 3969/j. issn. 1000-0399. 2023. 05. 030

1 病史摘要

患者,男性,35岁。反复发热、头痛2月余,腹泻1周。患者2月余前无明显诱因下出现发热,热峰39℃左右,热前无明显畏寒、寒战。伴有头痛,无意识障碍、胸闷腹痛等。既往有人类免疫缺陷病毒(human immunodeficiency virus,HIV)3年。体检:体温36.8℃、脉搏75次/分、呼吸20次/分、血压115/75 mmHg(1 mmHg≈0.133 kPa)。神清,精神差,皮肤巩膜无黄染,浅表淋巴结未及肿大,颈软;两肺呼吸音粗,未闻及干湿啰音;心律齐,未闻及病理性杂音;腹软,无压痛及反跳痛,肝脾肋下未及;双下肢无水肿,可见散在陈旧性痒疹;左手背部可见一紫蓝色结节,病理征阴性。

2 MRI检查所见

两侧基底节区可见斑片状对称性稍长T_1(图1)、长T_2(图2)信号,FLAIR上两基底节区病变呈高信号,额顶叶可见点状条状高信号(图3~4),DWI上病变呈等、略高信号(图5),增强扫描病变强化明显(图6),脑室系统未见明显扩张。

3 脑脊液检查结果及诊断

脑脊液总蛋白462 mg/L↑,潘氏试验弱阳性↑,白细胞66×10^6/L↑;脑脊液革兰染色阴性,TORCH阴性;脑脊液梅毒快速血浆反应素试验阴性,密螺旋体颗粒凝集试验阴性,脑脊液涂片未检见结核杆菌,脑脊液墨汁染色(+)、隐球菌荚膜抗原(+)、脑脊液隐球菌荚膜多糖抗原滴度1:640,脑脊液培养及二代测序

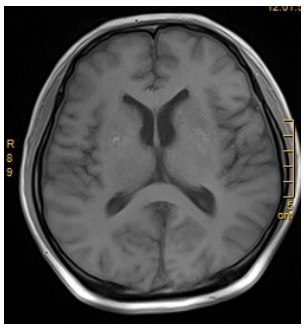

图1 T_1WI

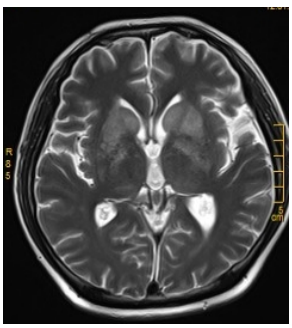

图2 T_2WI

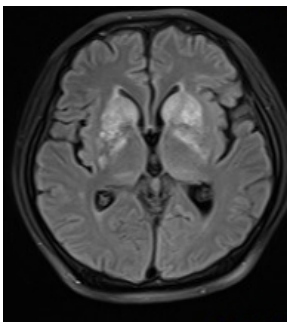

图3 FLAIR

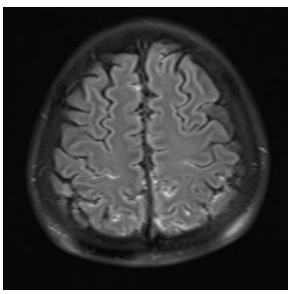

图4 FLAIR

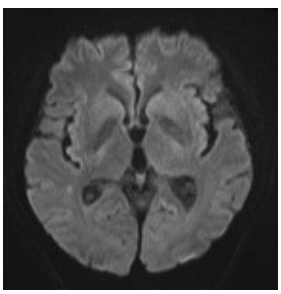

图5 DWI

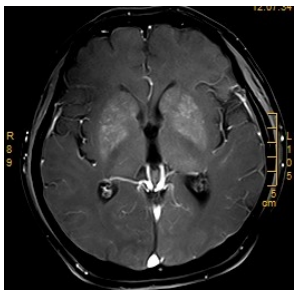

图6 T_1WI增强

作者单位:230601 安徽合肥 安徽医科大学第二附属医院放射科

均提示新型隐球菌。临床诊断：考虑新型隐球菌脑膜脑炎。

4 讨论

新型隐球菌性脑膜脑炎是由新型隐球菌感染脑膜和/或脑实质所致，新型隐球菌为条件致病菌，在自然界广泛存在，多在机体免疫力降低时发病。本例系 HIV 患者，病原体大多从呼吸道吸入，肺部感染后经血液循环播散于颅内，乳胶凝集试验可检测感染早期血清或脑脊液中隐球菌多糖荚膜抗原成分。本病早期症状缺乏特异性，容易误诊，但其预后与是否及时治疗密切相关；一经确诊，需立即抗真菌治疗。

临床特点：①多见于中青年男性，通常起病隐匿，进展缓慢；②早期可有间歇性头痛、不规则低热等；③随着病情加重，晚期出现颈项强直，剧烈头痛，恶心、呕吐，甚至出现嗜睡、抽搐、去大脑性强直发作等；④认知精神功能改变：与脑实质受侵区域有关，如额叶病变表现记忆力、注意力减退；颞叶受损表现精神情感障碍，如错觉、幻觉、妄想等；边缘叶损害导致情绪失常、行为怪异、智力障碍；⑤颅底脑神经受损症状：由于脑底部蛛网膜下腔黏稠渗出物引起蛛网膜粘连，常累及听神经、面神经、动眼神经等。

MRI 特点：①发病部位，常为多发病灶，好发于基底节区及侧脑室周围，其次是额、颞、顶叶脑膜；②信号特点：大多表现为散在斑片状、条状长 T_1 长 T_2 信号，边界欠清，FLAIR 信号增高，DWI 信号多不增高或稍高信号；③病灶形态：具有多样性，主要表现为扩张的血管周围间隙和胶样假性囊肿，脑膜脑炎呈条状、斑点或斑片状，隐球菌肉芽肿常呈结节状，其中血管周围间隙增宽是最常见征象，正常血管周围间隙在 MRI 上不显示或一般直径小于 1 mm，如果直径 2~3 mm 提示脑血管周围间隙（virchow-robin space，VRS）扩大。周津如等[1]报道 17 例新型隐球菌性脑膜脑炎患者中 10 例出现 VRS 扩张；④增强扫描：血管周围间隙和血管周围间隙增强后一般不强化，脑膜脑炎及隐球菌肉芽肿常呈条状、斑点或斑片状强化。许传军等[2]报道未经抗病毒治疗的颅内隐球菌肉芽肿因炎症反应轻，血脑屏障相对完整，因此 MRI 增强强化不明显或轻微强化，而经过抗艾滋病病毒治疗后，患者免疫重建，炎症反应明显，病变强化明显；⑤脑室系统扩大：主要是由于脑脊液黏稠阻塞中脑导水管致幕上脑室系统的扩张。本例新型隐球菌性脑膜脑炎病变主要累及两侧基底节及顶枕叶软脑膜。

总之，新型隐球菌脑膜脑炎影像表现与隐球菌在颅内定植的位置和病理变化密切相关，主要包括血管周围间隙增宽、胶样假性囊肿、脑膜炎、脑炎、隐球菌性肉芽肿，具有多样性，其中胶样假性囊是其最典型的征象。

参考文献

[1] 周津如，陈秀杰，朱宇，等. AIDS 相关性中枢神经系统新型隐球菌病的 MRI 表现[J]. 中国医学计算机成像杂志，2022，28(2):168-172.

[2] 许传军，胡志亮，魏洪霞，等. 艾滋病患者中枢神经系统隐球菌感染的磁共振成像特征[J]. 中南大学学报（医学版），2017，42(10):1184-1190.

思考题：

1. 下列关于新型隐球菌性脑膜脑炎的描述哪项正确的有（ ）

A 多在机体免疫力降低时发病

B 易发生于长期大量应用抗生素者

C 多见于中青年男性，通常起病隐匿，进展缓慢

D 乳胶凝集试验可检测感染早期血清或脑脊液中隐球菌多糖荚膜抗原成分

2. 简述新型隐球菌性脑膜脑炎的 MRI 表现特点？