本文引用格式:张大伟,李天豪,金张龙,等.伴EWSR1基因易位的肺原发性粘液样肉瘤——2023年读片窗(12)[J].安徽医学,2023,44(12):1550-1551.**DOI:10.3969/j.issn.1000-0399.2023.12.027**

·继续医学教育·

伴EWSR1基因易位的肺原发性粘液样肉瘤——2023年读片窗(12)

张大伟 李天豪 金张龙 程南生

[**关键词**]肺原发性粘液样肉瘤,伴EWSR1基因易位;影像诊断,CT
doi:10. 3969/j. issn. 1000-0399. 2023. 12. 027

1 病史摘要

患者,女性,70岁,3天前无明显诱因下出现咳嗽并痰中带血入院,咳痰为血红色,病程中无畏寒发热及呼吸困难。体检:体温36℃,心率88次/分,呼吸21次/分,血压110/77 mmHg(1 mmHg≈0. 133 kPa),浅表未触及肿大淋巴结。肿瘤标记物检查:甲胎蛋白(Alpha-fetoprotein,AFP)、癌胚抗原(carcinoembryonic antigen,CEA)、糖类抗原199(carbohydrate antigen,CA199)、CA153 、CA125、CA50、神经元特异性烯醇化酶(neuron-specific enolase,NCE)、细胞角蛋白片段(cytokeratin fragment,CYFRA)均在正常范围内。

2 CT检查所见

CT平扫示右肺上叶见哑铃状轻度分叶的软组织密度影,大小约为25 mm×14 mm,边界尚清晰,密度不均,中央密度较边缘密度稍低,与邻近支气管关系密切,邻近支气管似见截断(图1~3);增强扫描呈不均质强化,中央强化程度低于边缘(图4~6)。

图1 胸部CT平扫肺窗

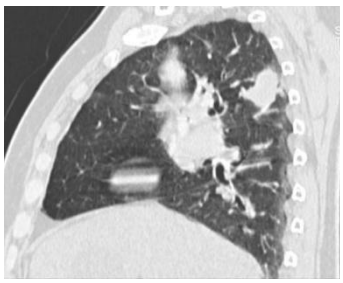

图2 肺窗矢状位重建

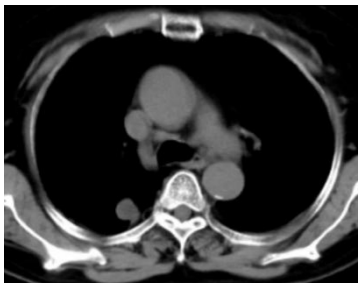

图3 胸部CT平扫纵隔窗

图4 CT增强轴位

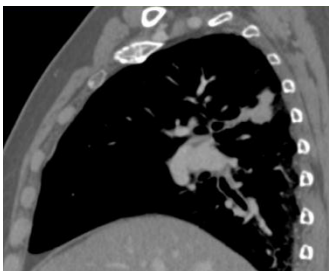

图5 CT增强矢状位

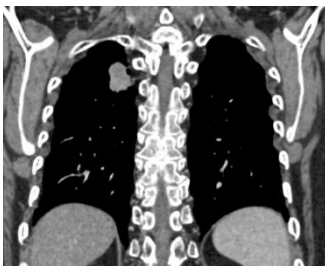

图6 CT增强冠状位

基金项目:安徽省卫生健康科研项目(编号:AHWJ2022c030)
作者单位:246000 安徽安庆 安庆市第一人民医院影像中心

3 术中所见及病理结果

术中探查胸腔内无明显粘连，在右肺上叶以卵圆钳触及肿块，直径约为 2 cm，光滑、质硬、边界清晰、活动度差、表面脏层胸膜无明显凹陷，切除肿块、快速病理提示良性。免疫组化：AE1/AE3（-）、CD10（-）、SMA（部分+）、Ki-67（+15%）、CD99（-）、CD68/kpl（部分+）。NGS 检测，在受检者石蜡组织提取 RNA 中检测到 EWSR1 。病理结果：（右肺上叶）伴 ERSR1 基因易位的肺原发性粘液样肉瘤。

4 讨论

伴 EWSR1 基因相关易位肺原发性黏液样肉瘤（primary pulmonary myxoid sarcoma，PPMS）是一种罕见的低度恶性肉瘤，该病发病率低，目前统计国内外文献报道未超过 40 例，2015 年版 WHO 肺肿瘤组织学分类将其纳入肺间叶细胞来源肿瘤，命名为 PPMS[1]。组织学起源及生物学行为目前尚不明确，该肿瘤常发生在支气管内，可扩散浸润到周围的肺实质内，常见纤维假包膜结构分隔为多结节样生长，镜下背景常出现嗜碱性黏液样基质，肿瘤细胞主要由梭形细胞或多边形细胞组成，呈条索状、网状或梁状结构排列，内见淋巴细胞和浆细胞浸润。有学者认为，PPMS 目前主要依靠手术治疗，术后需要随访观察，本例患者术后 3 月、6 月随诊复查 CT 未见明显复发及转移[2]。

临床表现：本病女性较男性稍多，发病年龄跨度较大，21~80 岁，临床表现缺乏特征性，可出现咳嗽、咯血等症状[2-3]，本例患者临床出现痰中带血症状。

CT 表现：影像学表现缺乏特异性，大多表现为肺内分叶状软组织肿块或囊实性肿块，一般边界较清，密度不均，肿块与支气管关系密切；增强扫描呈轻到中度不均匀强化。本例患者 CT 平扫示右肺上叶见欠规则软组织肿块，边界清晰，密度不均、中央密度较边缘稍低，邻近支气管关系密切，似见截断，增强扫描中央强化程度低于边缘，可能与病灶内含有黏液基质成分有关，粘液基质成分强化不明显，谢朝邦等[4]报道一例，以囊性为主的 PPMS。

鉴别诊断：本病需要与肺癌、肺母细胞瘤、炎性肌纤维母细胞瘤、硬化性肺泡细胞瘤等鉴别。

①肺癌，多数肿块边缘呈浅分叶征，边缘可见长毛刺征及空泡征，邻近胸膜牵拉凹陷。

②肺母细胞瘤，边缘清晰光整，密度一般较均匀，部分内见裂隙样低密度影。

③炎性肌纤维母细胞瘤，多见于儿童和青年，CT 表现肺周边表浅部位、类圆形或不规则形软组织密度影，密度多较均匀，部分病灶内可见钙化或空洞影，肿块部分边缘平直如刀切样，内侧缘尖角样突起即桃尖征。

④硬化性肺泡细胞瘤，好发于胸膜下和叶间裂旁，表现肺内实性结节或肿块，形态规则，边界清楚，其内密度均匀、有时病变内可见“空气新月征”，增强扫描常呈渐进强化，病灶边缘可见“血管贴边征”，“晕征”。

综上所述，该病临床及影像学表现缺乏特征性[4]，影像诊断中难度较大，明确诊断最终需要病理及基因检测确诊。

参考文献

[1] TRAVIS WD B E, BURKE A P, MARX A, et al. WHO classification of tumours of the lung, pleura, thymus and heart[M]. Lyon; IARC Press, 2015.

[2] 金燕,沈旭霞,沈磊,等.罕见的伴EWSR1易位的6例肺原发性黏液样肉瘤的临床病理分析[J].中国癌症杂志,2017,27(5):334-339.

[3] 姚家美,朱娜,葛晓雯,等.伴EWSR1-CREB1基因易位的原发性肺黏液样肉瘤1例[J].临床与实验病理学杂志,2022,38(12):1525-1526.

[4] 谢朝邦,梁伟东,符冰,等.伴EWSR1基因相关易位肺原发性黏液样肉瘤1例[J].中国医学影像技术,2021,37(11):1649.

思考题

1.下列关于伴EWSR1基因易位的肺原发性粘液样肉瘤的描述哪项不正确（ ）

A 好发于女性　　B 不是肺间叶细胞来源肿瘤

C 年龄跨度大　　D 是一种罕见的低度恶性肉瘤

2.简述伴EWSR1基因易位的肺原发性粘液样肉瘤的CT表现特点？