本文引用格式:周芳,何莉婷.外阴梭形细胞间叶组织源性恶性肿瘤 1 例[J].安徽医学,2024,45(6):798-799.
DOI:10.3969/j.issn.1000-0399.2024.06.026

·病例报道·

外阴梭形细胞间叶组织源性恶性肿瘤 1 例

周 芳 何莉婷

[**关键词**]外阴肿瘤;梭形细胞间叶肿瘤;去分化脂肪肉瘤
doi:10. 3969/j. issn. 1000-0399. 2024. 06. 026

1 病例资料

患者,女性,42 岁,未婚,有性生活史,因“发现外阴肿物 4 年,反复疼痛发作 1 年余”入院。患者于 2022 年 6 月 30 日于当地医院就诊,彩超提示“皮下软组织内见一大小约 77 mm×50 mm 实性包块”,2023 年 4 月 19 日因发现肿块增大致排尿排便困难收入院。余无其他特殊病史。入院完善相关检查:甲胎蛋白 20. 01 ng/mL(正常参考值 0~7 ng/mL);盆腔 MRI 示:①右侧闭孔内肌下方、直肠右前方可见一最大径约 48. 9 mm×52. 0 mm×93. 4 mm 大小等 T1、等或稍长混杂 T2 信号,其边缘清晰,其内可见条索状等 T2 分隔信号,尿道受压向左侧移位,考虑盆底实质性占位病变,性质待定;②盆腔少量积液;③双侧腹股沟可见多个小结节状等 T1、稍长 T2 信号,其边缘清晰,考虑双侧腹股沟多发肿大淋巴结。见图 1。入院后初步诊断:外阴肿物(外阴脂肪瘤? 外阴平滑肌瘤? 外阴平滑肌肉瘤?)。

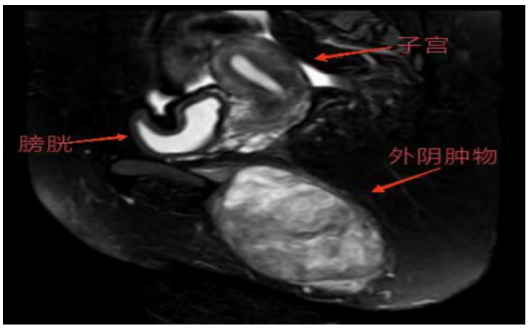

图 1 患者MRI平扫图

该患者于 2023 年 4 月 21 日在腰硬联合麻醉下行外阴肿物切除术,术中见:右侧外阴及右侧臀骶部可见一巨大的肿块,直径达 10 cm,质地偏硬,张力大,底部固定,边界尚清。皮肤外观无红肿溃烂,皮温不高。遂取右侧小阴唇外侧近黏膜处及右侧大阴唇表面做一长约 10 cm 梭形切口,见巨大肿块表面布满粗大迂曲的血管及分支,与周围组织分界不清,未见明显包膜,上界达右侧大小阴唇中段,下界达肛门周围,上界平阴蒂处,下降达肛门,底界超过坐骨,左界达小阴唇及阴道壁,完整切除一实性肿块,大小约 10 cm×9 cm×8 cm 椭圆形包块,见图 2。术中快速冰冻病理结果示:考虑梭形细胞肿瘤。术后病理检查回报:(外阴肿物)梭形细胞肿瘤,考虑肉瘤,建议免疫组化进一步分析。湘雅二医院病理(见图 3~5 会诊结果):(外阴)梭形细胞间叶组织源性恶性肿瘤,多灶凝固性坏死,侵犯周边肌组织,去分化脂肪肉瘤(去分化成分呈平滑肌肉瘤)可能性大,瘤细胞免疫学表型不能完全确诊为平滑肌肉瘤,必要时做基因检测(NGS),从基因水平进一步确诊。瘤细胞免疫表型:Vim(+),Desmin(++),SMA(++),S100(散在+),P16(+),CD99(+),CD117(-),Ki67(5%+),P53(30% 弱+,提示为野生型表达),ALKp80(个别+),HCAL(+)。术后诊断:外阴梭形细胞间叶组织源性恶性肿瘤(去分化脂肪肉瘤可能性大)。患者因经济受限,拒绝基因检测。术后会阴伤口愈合后,进行放疗(容积动态调强外放疗,照射范围是外阴手术区及盆腔淋巴结引流区,瘤床区的剂量达到了 6000 cGy,30 次),患者恢复可。继续密切随访中。

图 2 完整切除后外阴肿物大体标本

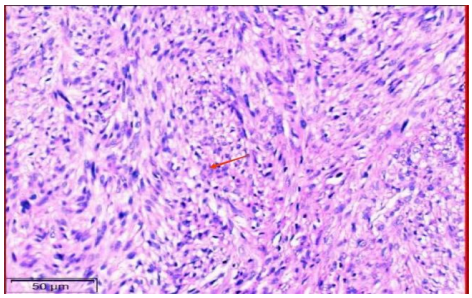

注:箭头指示为梭形肿瘤细胞。

图 3 右侧外阴肉瘤病理图(HE染色,×100)

作者单位:412000 湖南株洲 株洲市人民医院妇科
通信作者:何莉婷,95286753@qq.com

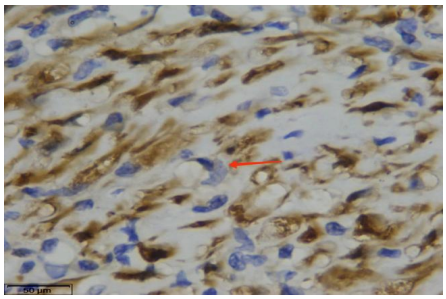

注:箭头指示为脂肪母细胞(-)、脂肪肉瘤成分(+)。

图 4 右侧外阴肉瘤病理免疫组化 P16 阳性(Envision 两步法,×400)

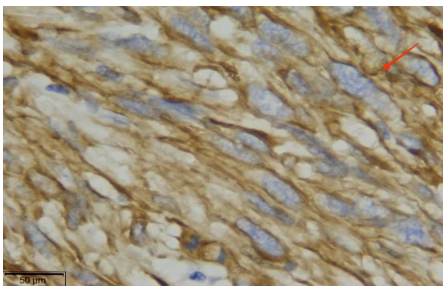

注:箭头指示为去分化成分呈平滑肌肉瘤。

图 5 右侧外阴肉瘤病理免疫组化 SMA 阳性(Envision 两步法,×400)

2 讨论

梭形细胞去分化脂肪肉瘤极其罕见。在 2016 年,李冉红等[1]报道了 1 例外阴梭形细胞软组织肉瘤的 5 年随访。该肿瘤好发于老年人,最常见于 50~70 岁,没有研究表明有性别差异[2-5]。临床上该肿瘤多呈快速增长趋势,部分可表现为缓慢生长,甚至停止生长。去分化脂肪肉瘤(dedifferentiated liposarcoma,DDLPS)最常(75%)发生于腹膜后,占腹膜后脂肪肉瘤的 37%~57%[2-5]。本例患者发生在外阴的去分化脂肪肉瘤,瘤体较大,呈多结节状,边界清楚,有完整的包膜,肿瘤质地较坚韧。去分化脂肪肉瘤镜下形态多变,可见脂肪肉瘤及去分化成分,两者通常表现为突然过渡,界线有时相对清楚有时不清,呈相互镶嵌状或逐渐移行。一般去分化成分多为非脂肪源性肉瘤,分为高度恶性和低度恶性 2 种[6]。

最常见的去分化脂肪肉瘤扩增基因是 MDM2 和 CDK4 ,表达率接近 100%,CDK4 基因扩增表达率也超过 90%,MDM2 和 CDK4 的高扩增量提示预后不佳,免疫组化无法完全鉴别诊断高分化和去分化的脂肪肉瘤,诊断高分化和去分化脂肪肉瘤的金标准是通过荧光原位杂交法检测 MDM2 扩增[7]。本例患者因经济原因受限未接受基因检测。

局部 DDLPS 治疗的主要方式仍以手术为主,完整切除肉眼可见病灶可有效改善预后。对于选定的局部 DDLPS 患者,拟结合全身治疗及手术。近年来,新辅助治疗可以有效的减少复发的风险。却暂时没有前瞻性的研究显示进行术前或术后化疗可以给 DDLPS 患者带来生存获益。对于局部晚期或者有转移的患者,我们无法完整切除,这类患者的预后极差。姑息性系统治疗通常是根据患者的状态以及并发症来决定。查找近年来国内外文献,暂时没有淋巴清扫的报道,只有放化疗的追加。

在过去的几年里,DDLPS 的系统治疗范围明显扩大。过往患者系统治疗的选择仅限于细胞毒性化疗药物,包括多柔比星、吉西他滨等,在未被证实的软组织肉瘤患者群体中这些药物被证明具有疗效。然而,最近有一些Ⅱ期和Ⅲ期试验确定了细胞毒性药物如曲贝替丁、埃里布林、酪氨酸激酶抑制剂帕唑帕尼对晚期脂肪肉瘤和 DDLPS 患者的临床益处。正在进行的 I 期试验将阐明这些新型药物的作用。未来的方向包括将是放化疗与靶向治疗协同发展,并评估它们在局部 DDLPS 患者中的作用。[8]

临床对 DDLPS 的治疗国内外暂无指南参考,目前,发生在外阴部位的 DDLPS 尤其罕见,临床对它的治疗,尚缺乏经验可谈,我们术前只考虑到常见病、多发病,虽完整切除病灶,但手术十分艰难。术前应该组织多学科会诊,术前影像学充分评估,有无受累的血管或周边骨组织侵犯,术中止血彻底。

参考文献

[1] 李冉红,刘辉.外阴梭形细胞软组织肉瘤 5 年随诊报道 1 例[J].实用妇产科杂志,2016,32(7):554-555.

[2] GUILLOU L.Pleomorphic sarcomas:subclassifcation,myogenic differentiation and prognosis[J] . Diagnostic Histopathology, 2008,14(11): 527-537.

[3] FABRE-GUILLEVIN E,COINDRE J M,SOMERHAUSEN N DE S,et al. Retroperitoneal liposarcomas: follow-up analysis of dedifferentiation after clinicopathologic reexam ination of 86 liposarcomas and malignant fibrous histiocytomas[J].Cancer,2006,106(12):2725-2733.

[4] FORUS A,LARRAMENDY M L,MEZA-ZEPEDA L A,et al. Dedifferentiation of a well-differentiated liposarcoma to a highly malignantmetastatic osteosarcoma: amplification of 12q14 at all stages and gain of 1q22-q24 associated with metastases[J] .Cancer Genet Cytogenet,2001,125(2):100—111.

[5] HASEGAWA T,SEKI K,HASEGAWA F,et al.Dedifferentiated liposarcoma of retroperitoneum and mesentery: varied growth patterns and histological grades-a clinicopathologic study of 32 cases[J] .Hum Pathol,2000,31(6)717-727.

[6] 郭江红,白玮,李亚玲.9 例去分化脂肪肉瘤临床病理分析[J].现代医学与健康研究,2019,3(11):116-117.

[7] CRAGO A M, DICKSON M A. Liposarcoma: multimodality-managegent and future targeted therapies[J].Surg Oncol Clin N Am,2016,25(4):761-773.

[8] GAHVARI Z, PARKES A. Dedifferentiated liposarcoma: systemic therapy options[J].Curr Treat Options in Oncol, 2020, 21(2):5.

(2023-08-03 收稿)
(本文编校:朱岚,张迪)